

Paziente : R.A. - maschio

Distrazione III° grado spalla sinistra post trauma.

n. 9 sedute a cadenza quotidiana con Myopulse in modo alternato.

Risoluzione in 30 giorni.

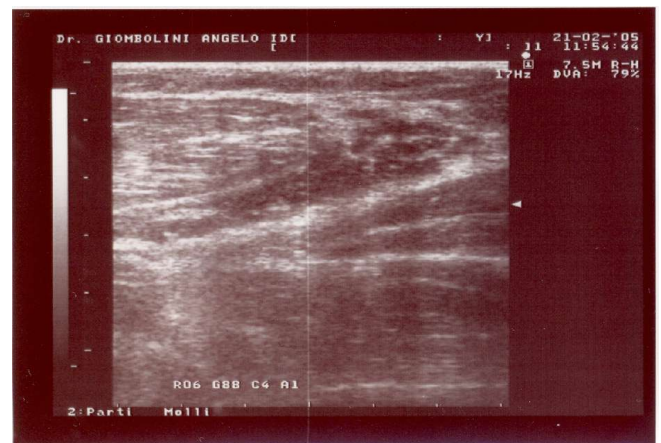
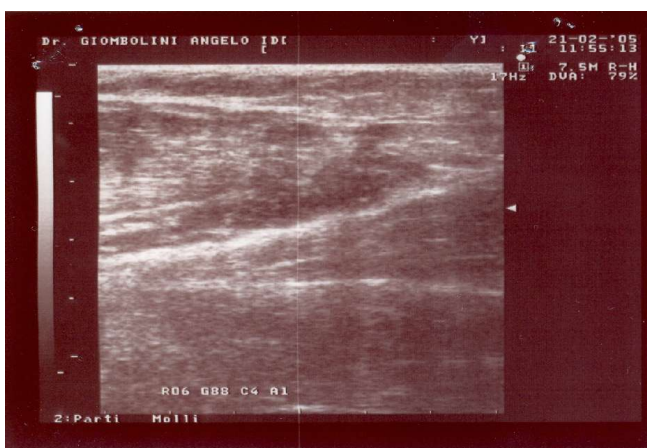
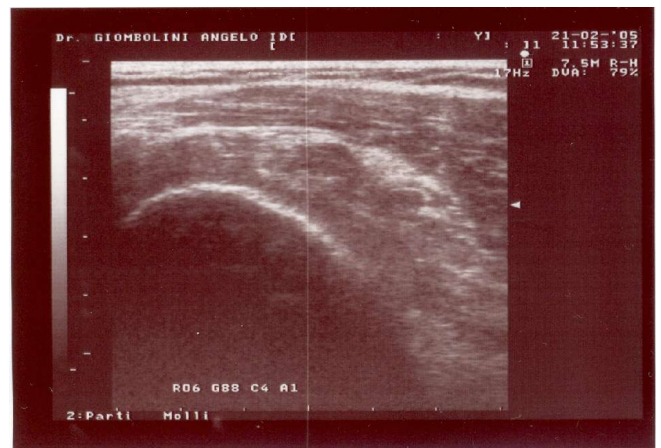
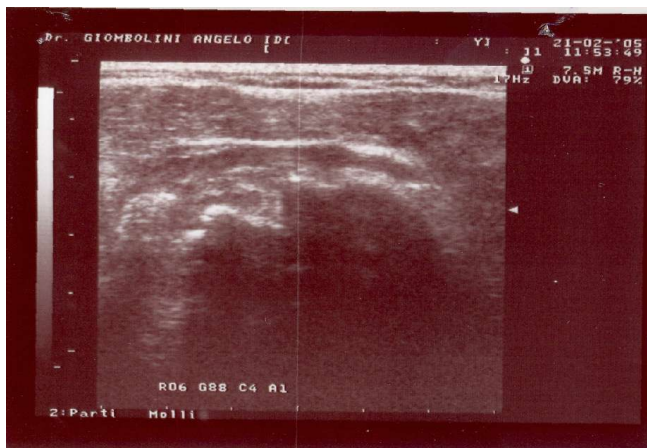
Ecografia del 21/02/05

Alla giunzione mio tendinea prossimale del capo lungo del bicipite brachiale si apprezza area ipoecogena disomogenea con soluzioni di continuo dei fasci terziari.

l'immagine depone per lesione distrattiva di III° grado.

Si apprezza notevole distensione della borsa sub acromiale e versamento liquido intra articolare.

Uno studio più accurato della cuffia dei rotatori sarà possibile una volta ottenuto miglioramento della sintomatologia dolorosa e della funzionalità articolare.



Paziente : R.A. - maschio

Ecografia del 22/03/05

Regolare evoluzione riparativa della lesione distrattiva con marcate fibrosi.

La cuffia dei rotatori appare disomogenea per la presenza nei tratti inserzionali dei tendini del sovraspinoso e del sotto-scapolare di grossolane calcificazioni sinovite reattive del capo lungo del bicipite brachiale.

