

Paziente : R.P. - maschio

Periartrite scapolo omerale sinistra calcificata.

n. 10 sedute alternando Acuscope con Myopulse in modo alternato.

Risoluzione della patologia dolorosa.

Ripresa della funzionalità della spalla.

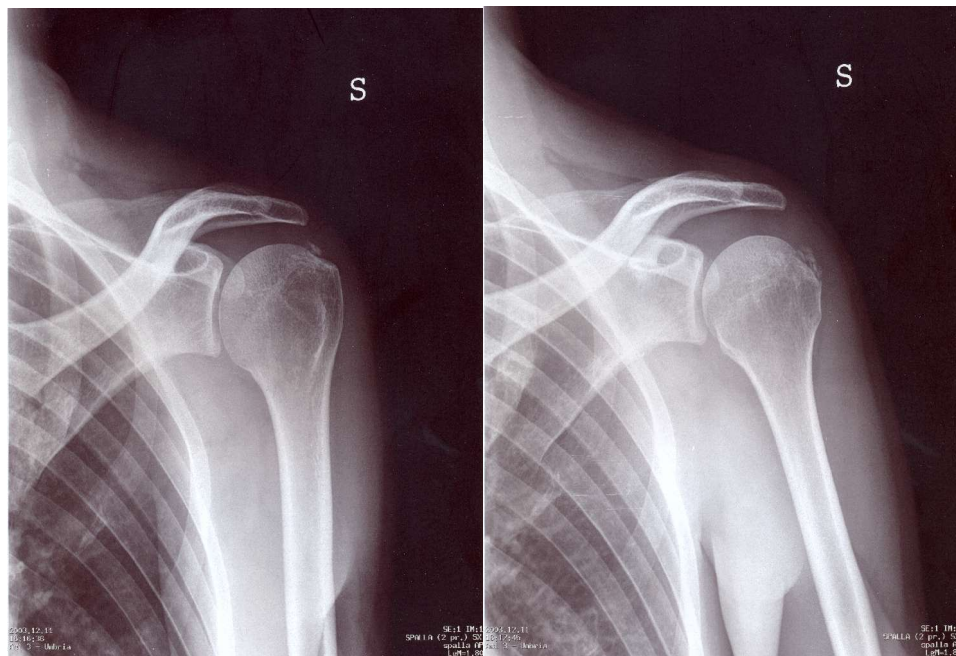
Assenza delle calcificazioni.

Ecografia del 11/12/03

l'esame radiologico della spalla destra non mostra lesioni scheletriche a carattere focale.

Presenza di calcificazioni dei tessuti molli periarticolari.

Conservato lo spessore dello spazio subacromiale.



Paziente : R.P. - maschio

Ecografia del 16/06/04

l'esame radiologico della spalla sinistra mostra tenui calcificazioni dei tessuti molli in corrispondenza dell'inserzione del tendine del sovraspinoso sul trochite omerale per ente opatia calcifica. Conservato lo spazio subacromion – deltoideo.

Non lesioni ossee a focolaio.

