

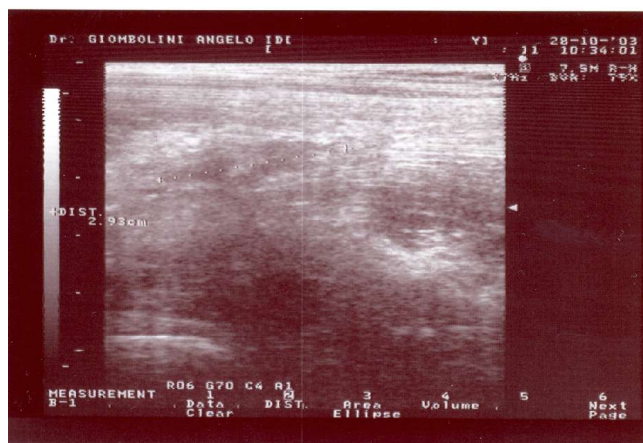
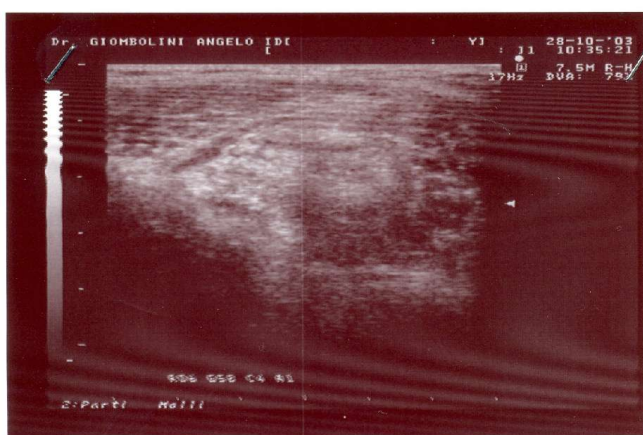
Paziente : S.A. - maschio - Calciatore

Distrazione muscolare III° grado quadricipite dx post traumatico.
n. 8 sedute a cadenza quotidiana con Myopulse in modo alternato.
Risoluzione della lesione.

Ecografia del 28/02/03

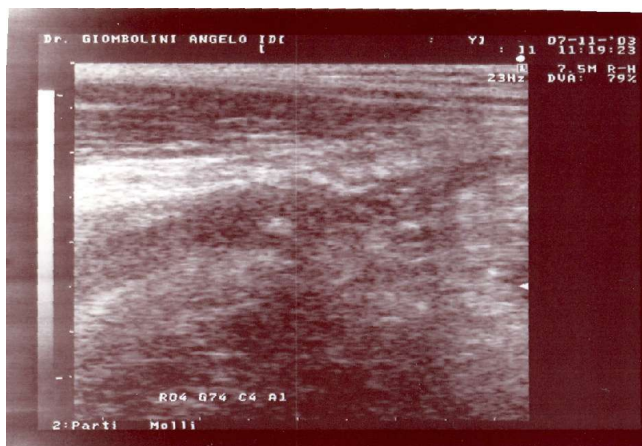
l'esame ecografico della regione anteriore della coscia destra mostra, alla giunzione mio-tendinea prossimale del retto femorale, area ipoecogena a margini sfumati nell'ambito della quale si apprezzano soluzioni di continuo dei fasci terziari.

l'immagine depone per lesione distrattiva di III° grado del retto femorale destro.



Ecografia del 07/11/03

Riduzione dell'area di lesione.
Presenza dei processi riparativi.



Paziente : S.A. - maschio – Calciatore

Ecografia del 17/11/03

Regolare evoluzione cicatriziale della lesione distrattiva.

