

Paziente : S.P.L. - maschio

Lesione distrattiva di I° e II° grado semitendinoso destro.

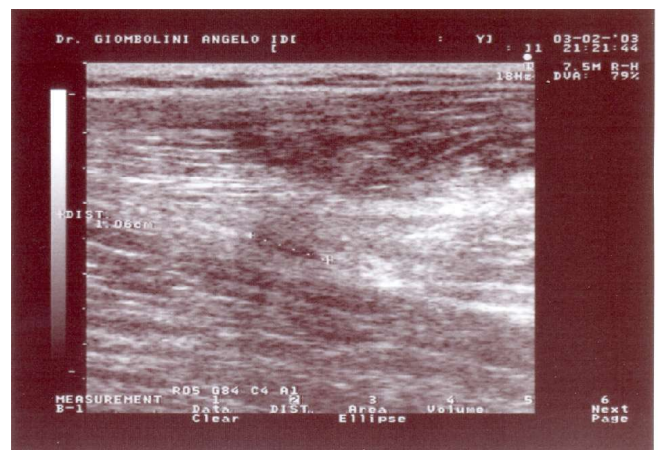
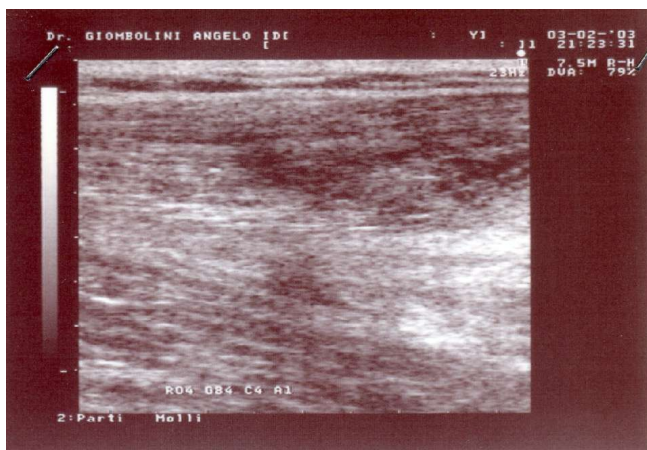
n. 3 sedute con Myopulse a cadenza quotidiana in modo alternato.

Risoluzione completa.

Ecografia del 03/02/03

l'esame ecografico della regione posteriore della coscia destra mostra, al terzo medio del semitendinoso, area ipoecogena a margini netti nell'ambito della quale si apprezza soluzione di continuo delle fibre terziarie.

l'immagine depone per lesione distrattiva di I°- II° grado del semitendinoso di destra.



Ecografia del 11/02/03

risoluzione pressoché completa della lesione distrattiva.

