

**Dott. Massimo Scorzoni**  
**Medico Chirurgo**  
**Via Gran Sasso 25**  
**Foligno (Pg)**

## **DISTRATTURE MUSCOLARI**

**Paziente : A.D. anni 21 - maschio – Sportivo Calciatore**

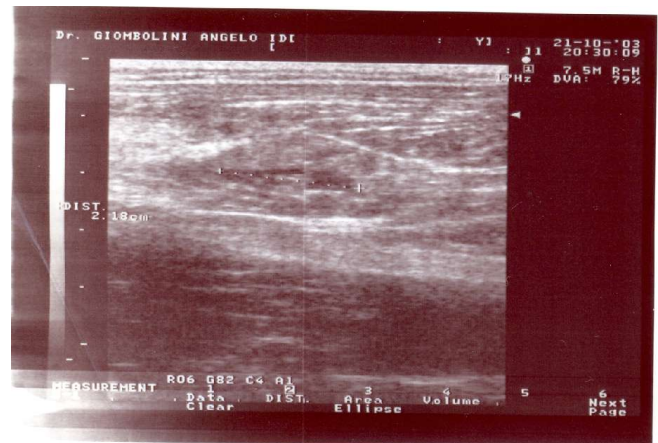
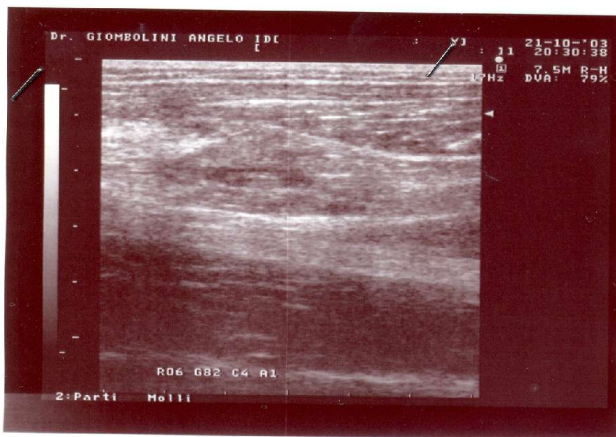
Lesione di III° grado bicipite femorale destro.

n. 4 sedute a cadenza quotidiana con Myopulse in modo alternato.

Risoluzione totale.

### **Ecografia del 21/10/03**

Lesione distrattiva di II° grado al terzo medio del bicipite femorale destro.



### **Ecografia del 28/10/03**

Regolare evoluzione cicatriziale della lesione distrattiva.

