

**Paziente : M.M. - maschio**

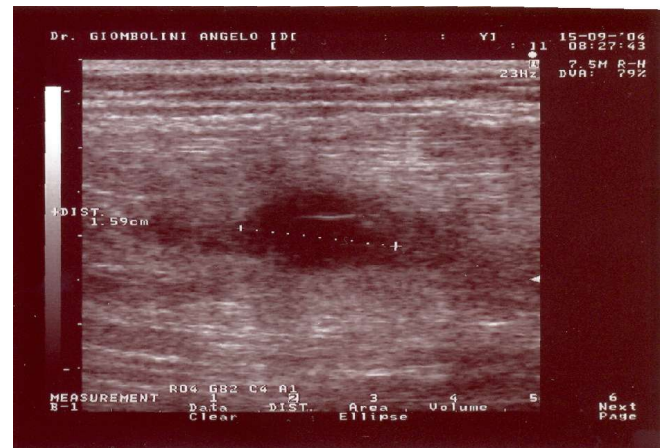
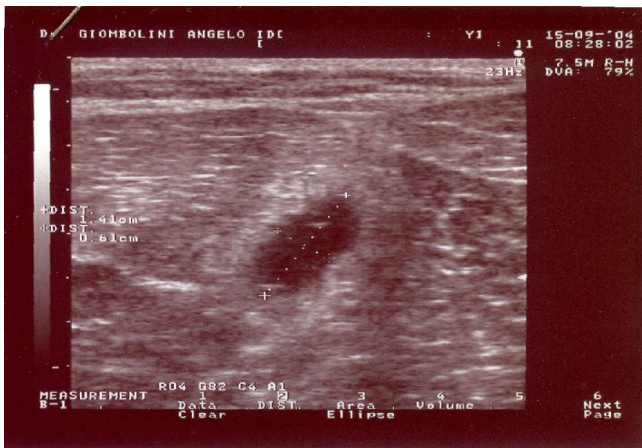
Distrazione III° grado con vasto ematoma del grande adduttore destro prime 2 sedute con Myopulse in modo negativo, dalla terza fino alla nona seduta Myopulse in modo alternato.

Risoluzione totale.

### Ecografia del 15/09/04

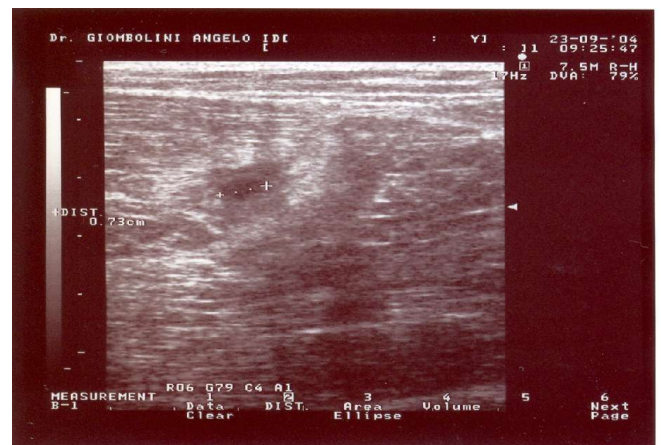
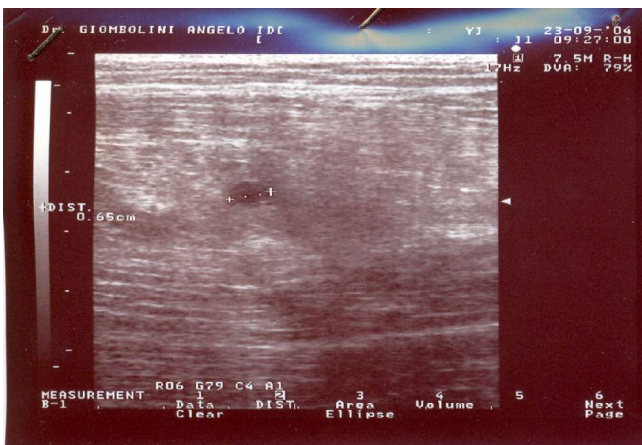
l'esame ecografico del compartimento mediale della coscia destra mostra al terzo medio dell'adduttore grande, area ipoecogena a margini netti con soluzioni di continuo dei fasci terziari.

l'immagine depone per lesione distrattiva di III° grado con ematoma interposto (lieve riduzione volumetrica della lesione rispetto al precedente controllo con iniziali processi riparativi).



### Ecografia del 23/09/04

significativa riduzione (~70%) dell'area di lesione. Presenza dei processi riparativi.



Paziente : M.M. - maschio

### Ecografia del 28/09/04

risoluzione pressoché completa della lesione distrattiva.

